

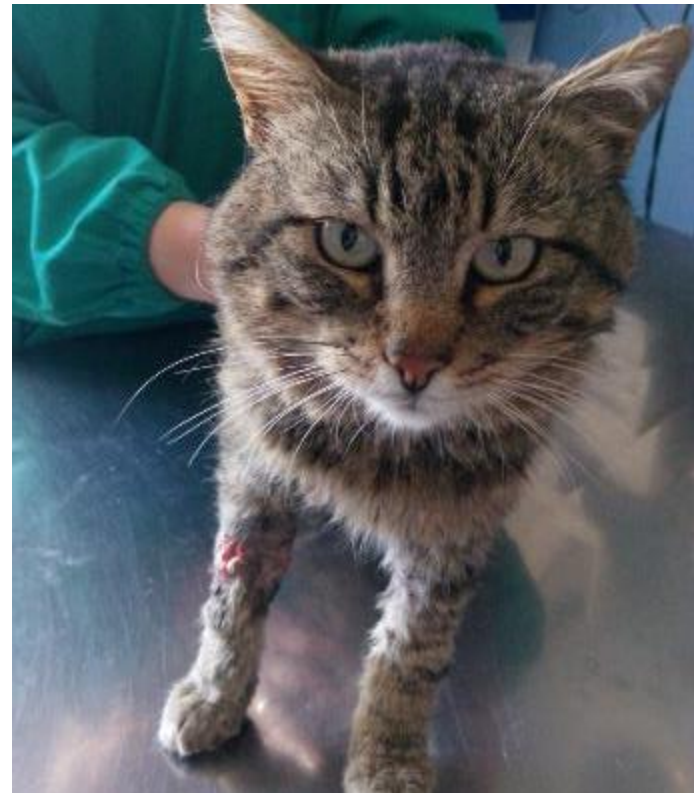ULCE-gel in medicina veterinaria – casi clinici

Ambulatorio Veterinario associato
Dott.ssa Noè Anna Maria – Dott.ssa Marasso Michela
Castagnito CN

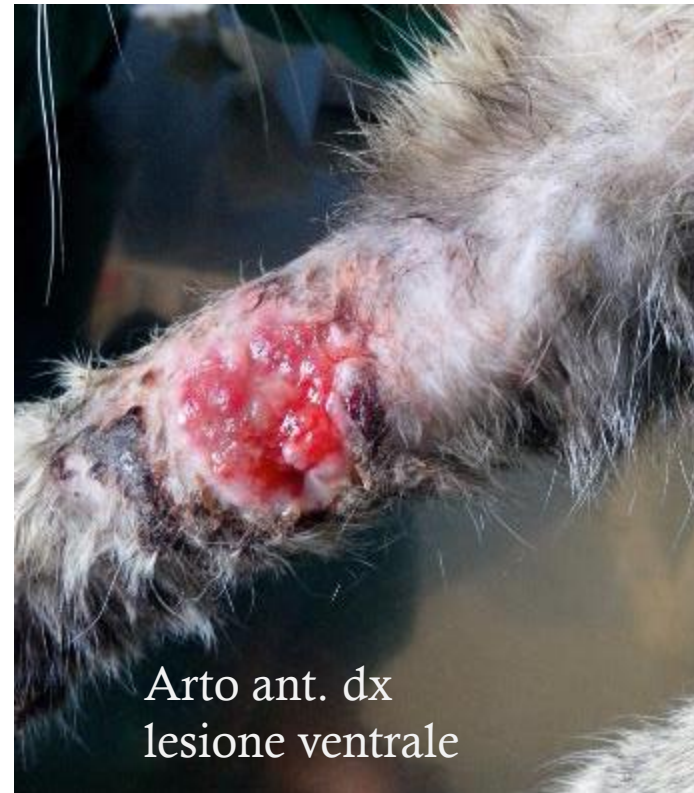
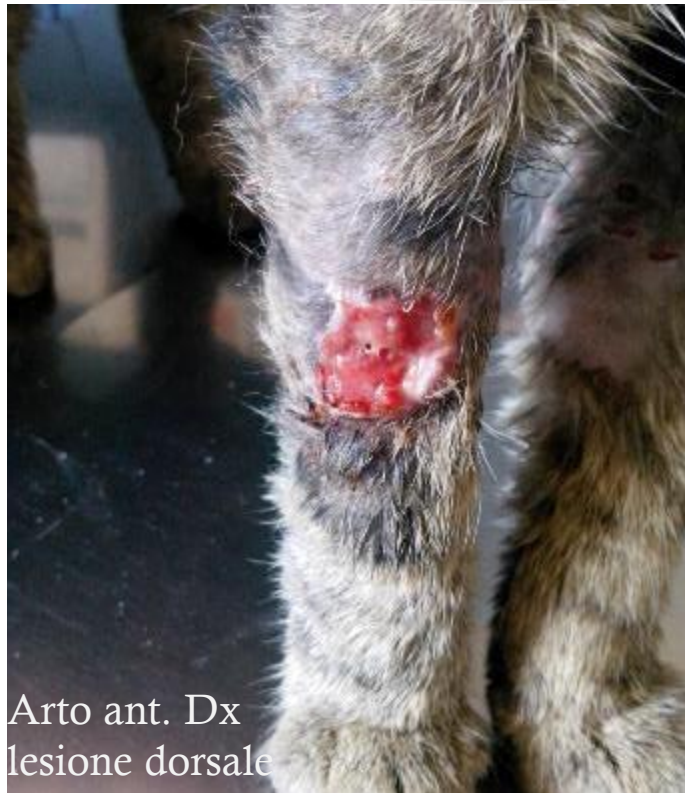
Caso 1 - MICIO

- ◆ Gatto europeo
- ◆ maschio castrato
- ◆ 5 anni
- ◆ sieropositivo FeLV (leucemia felina da retrovirus - immunosoppressione)

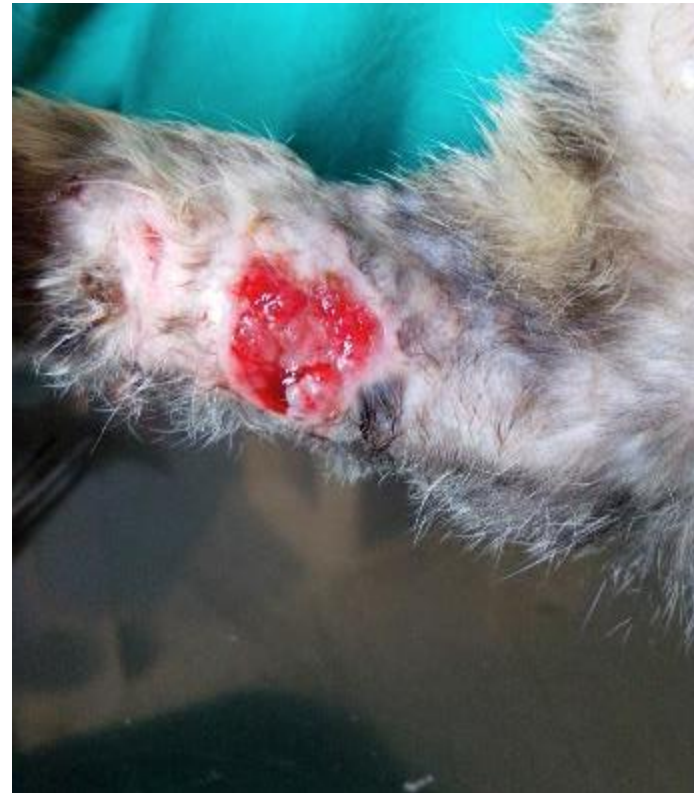
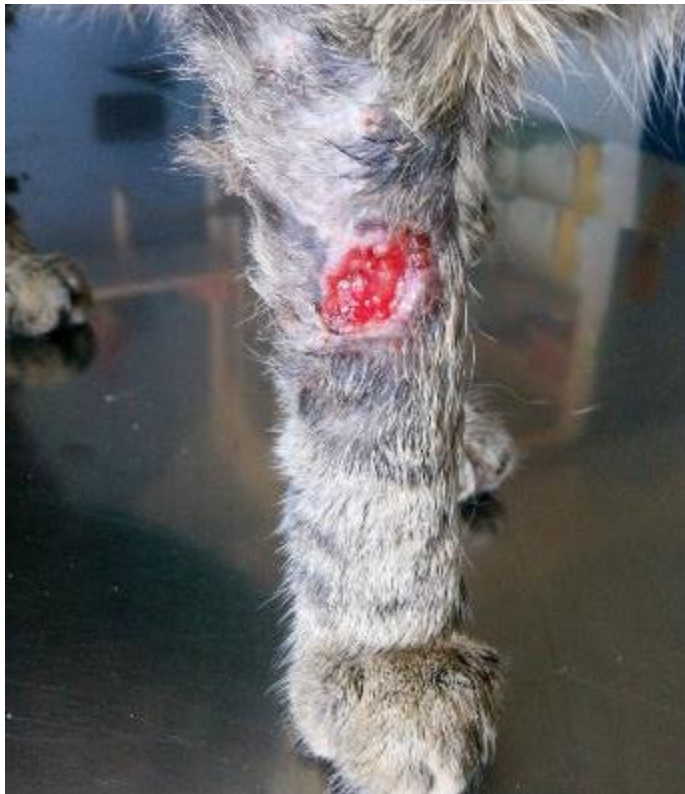
Micio è stato portato in visita in data 25/05/2015 per due lesioni ulcerative recidivanti all'arto anteriore destro, già trattate in precedenza con antibiotici per via sistemica e pomate cicatrizzanti locali con scarsi risultati.

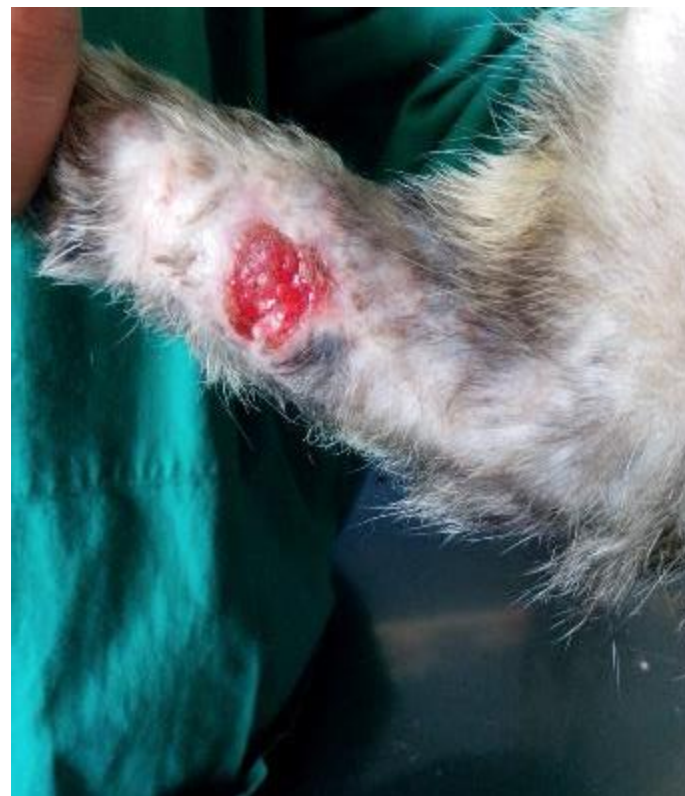
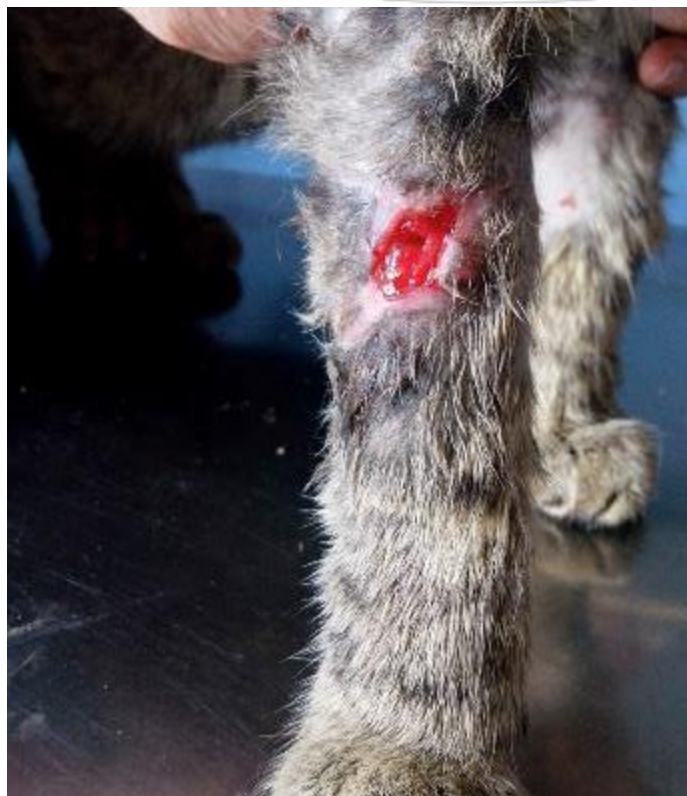
Micio è stato ricoverato e sottoposto a terapia unica con
ULCE-gel SID.

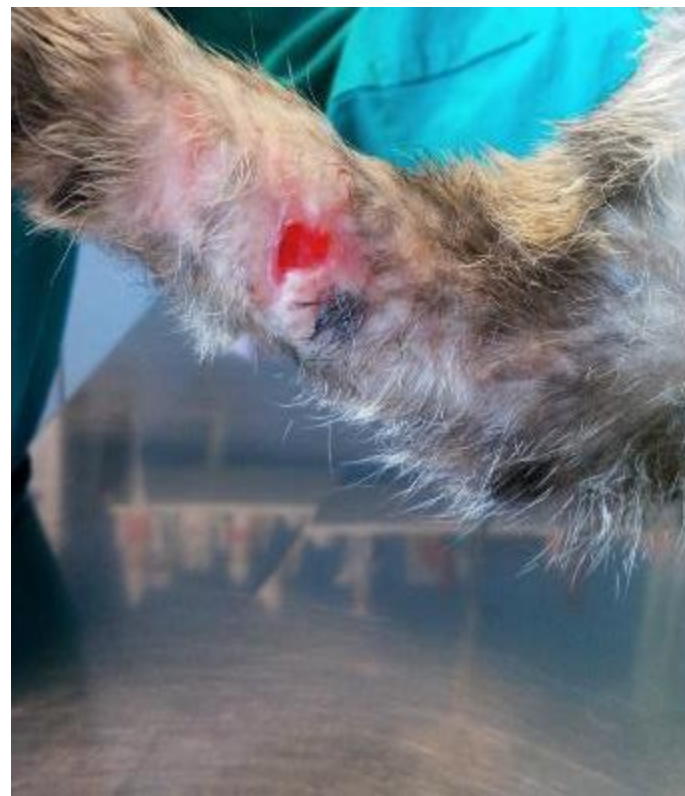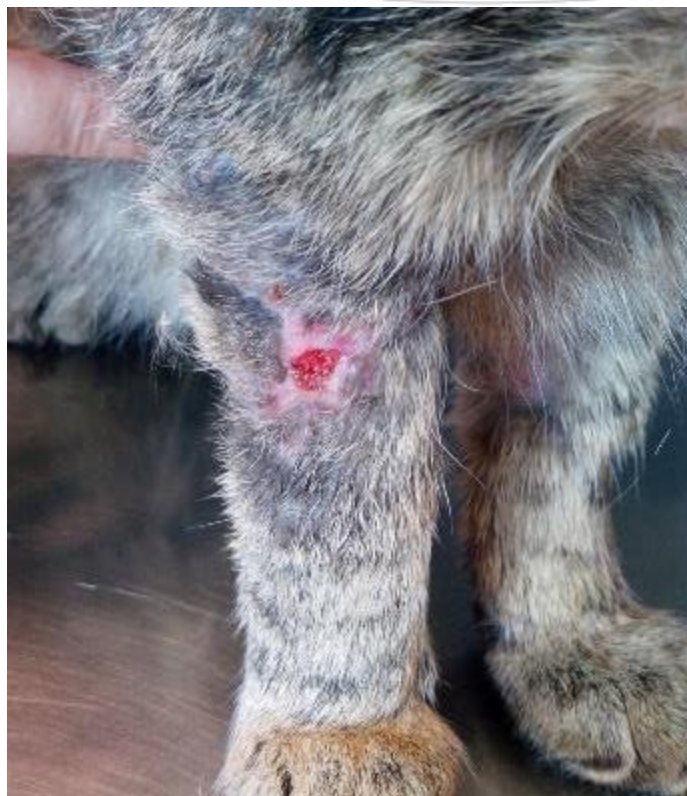Giorno 2



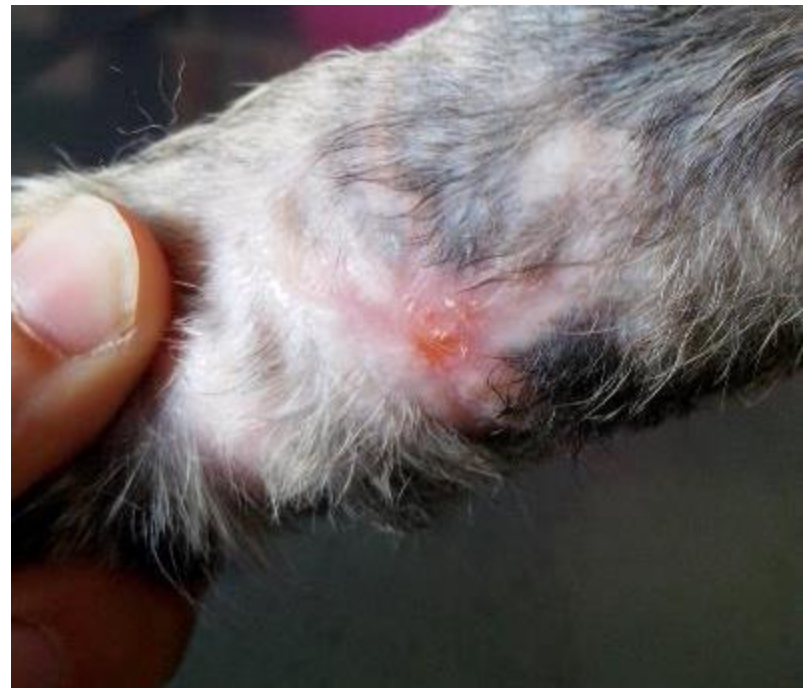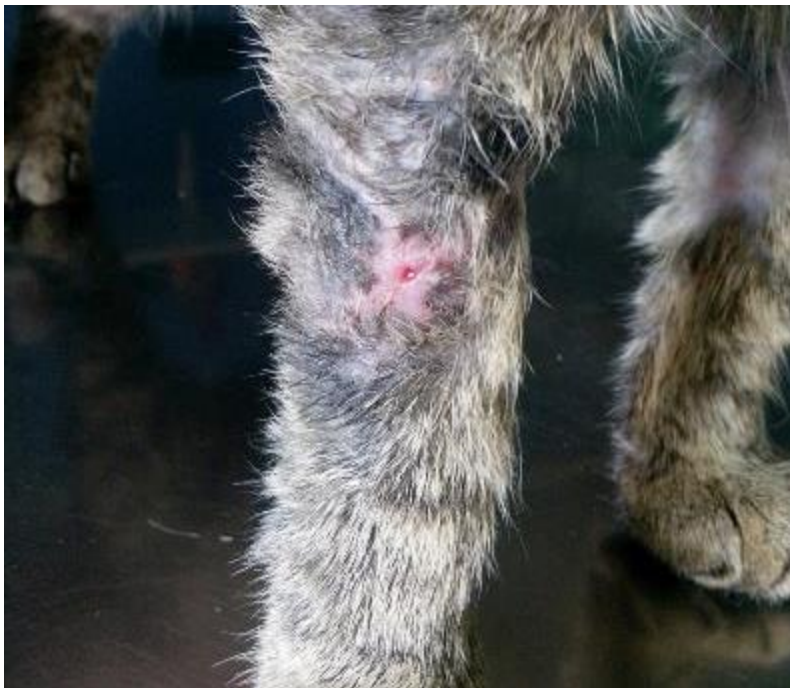Giorno 4



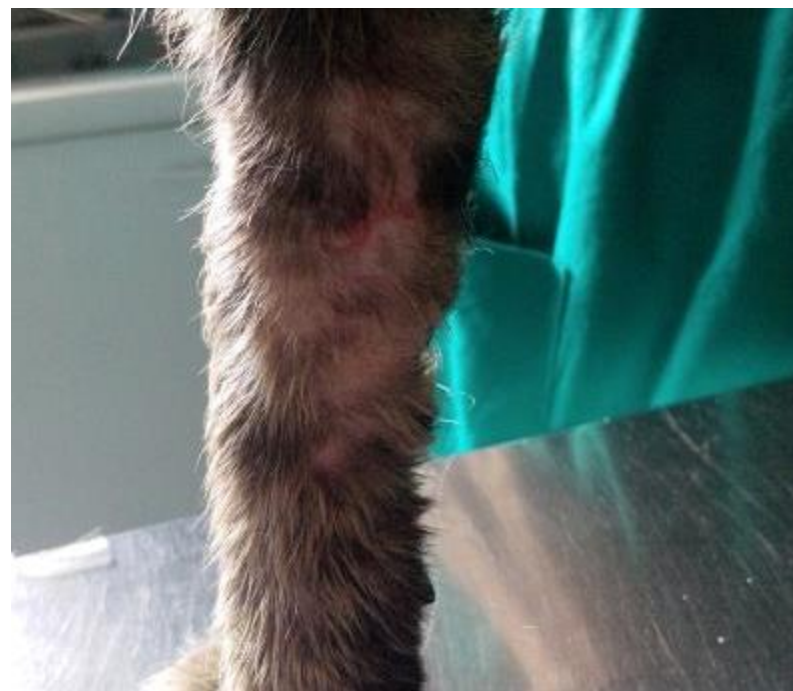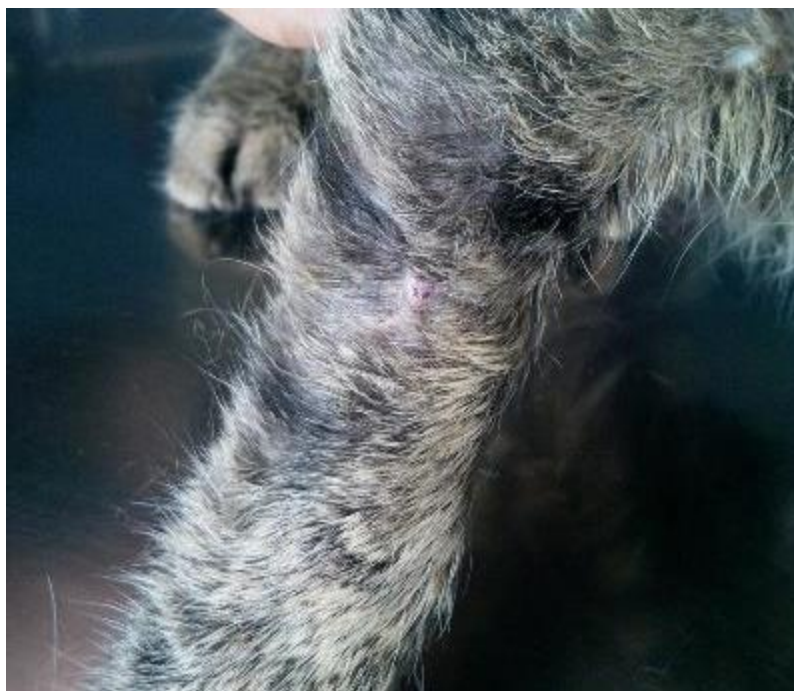Giorno 8



Giorno 12

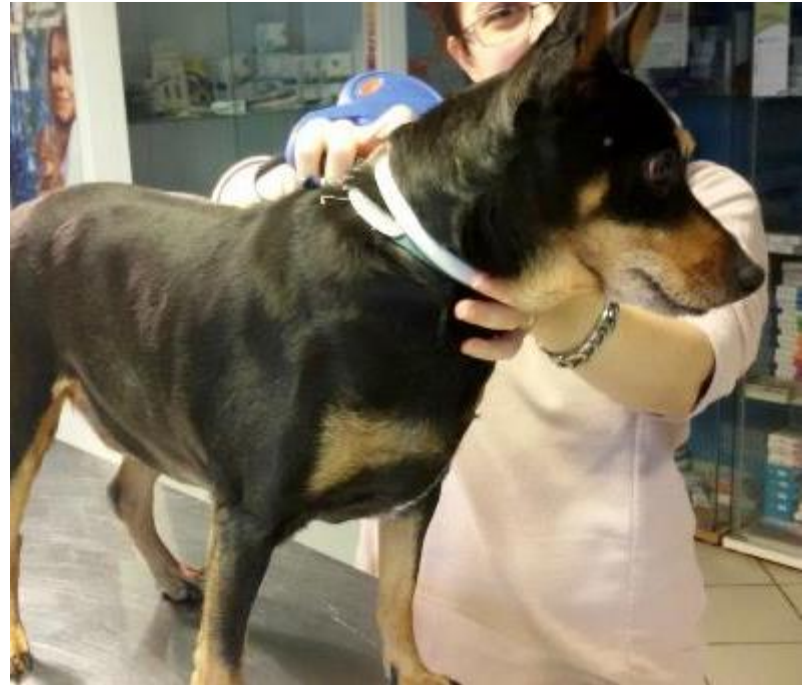

Giorno 20

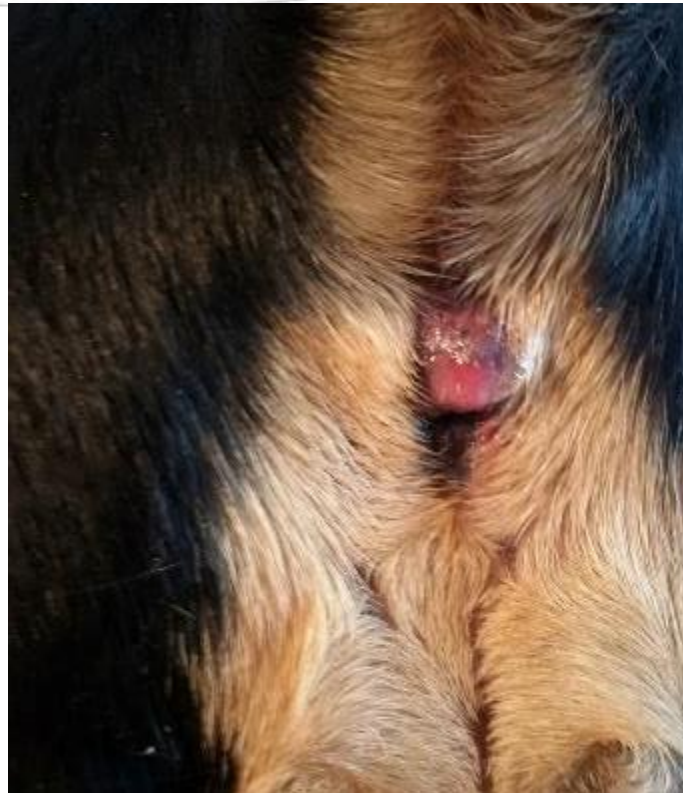

Caso 2 - BAT

- ◆ Cane pinscher
- ◆ Maschio castrato
- ◆ 9 anni

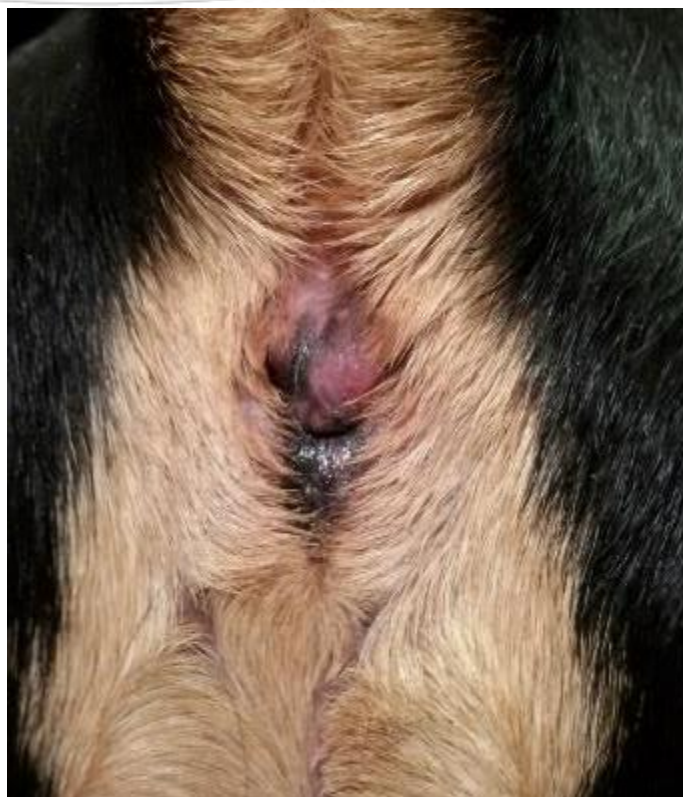


Bat è stato portato in visita in data 12/11/2015 per neoformazione a livello della mucosa anale.

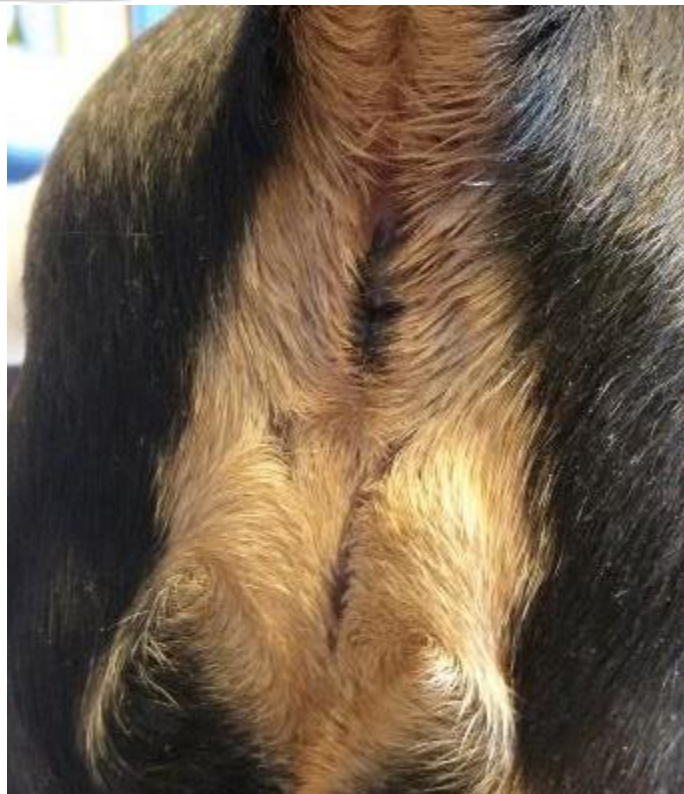

Per Bat è stata prescritta terapia con ULCE-gel BID.

Primo controllo giorno 7



Secondo e ultimo controllo giorno 14

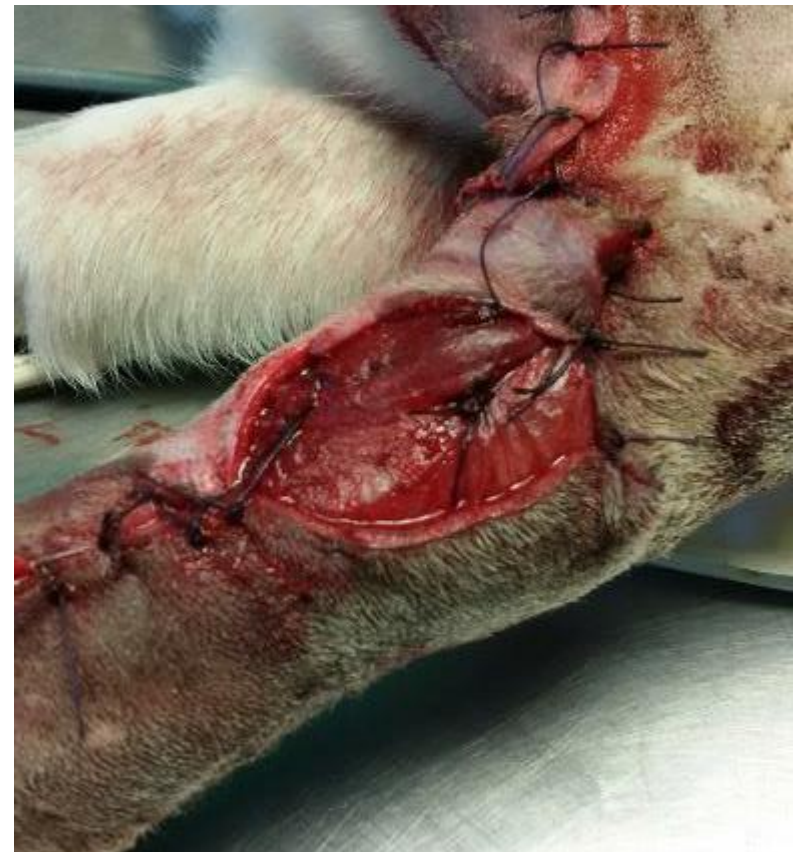
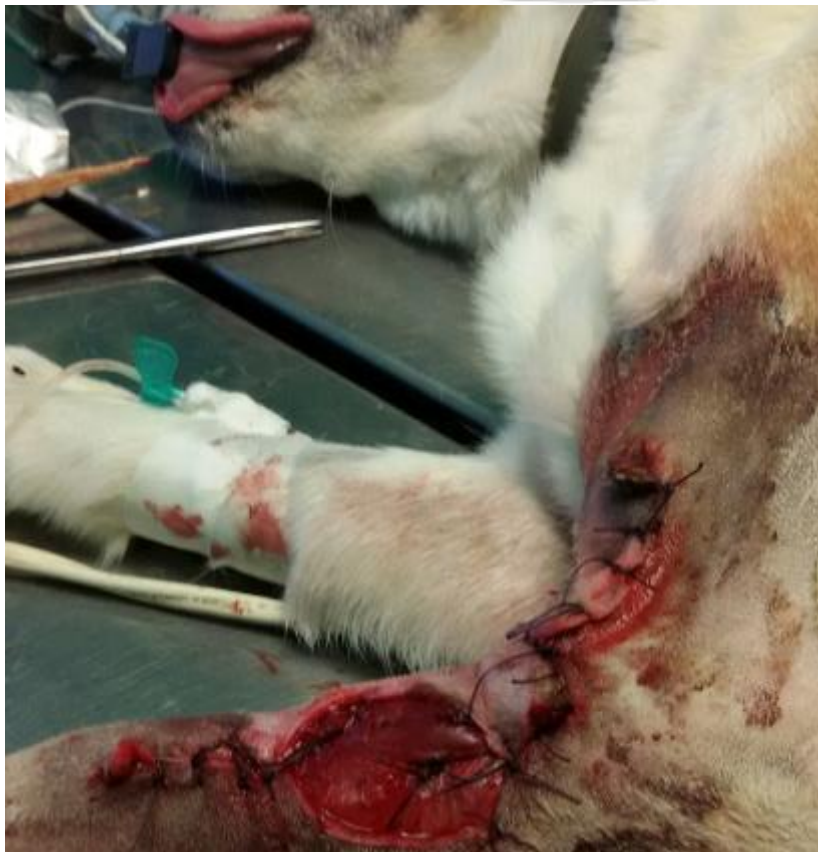
Caso 3 - TATINA

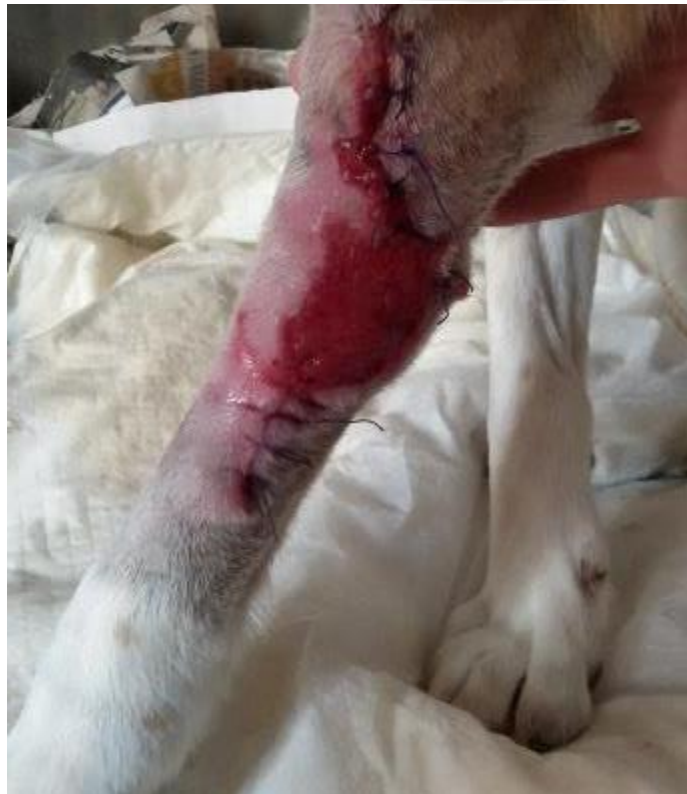- ◆ Cane incrocio
- ◆ Femmina sterilizzata
- ◆ 8 anni



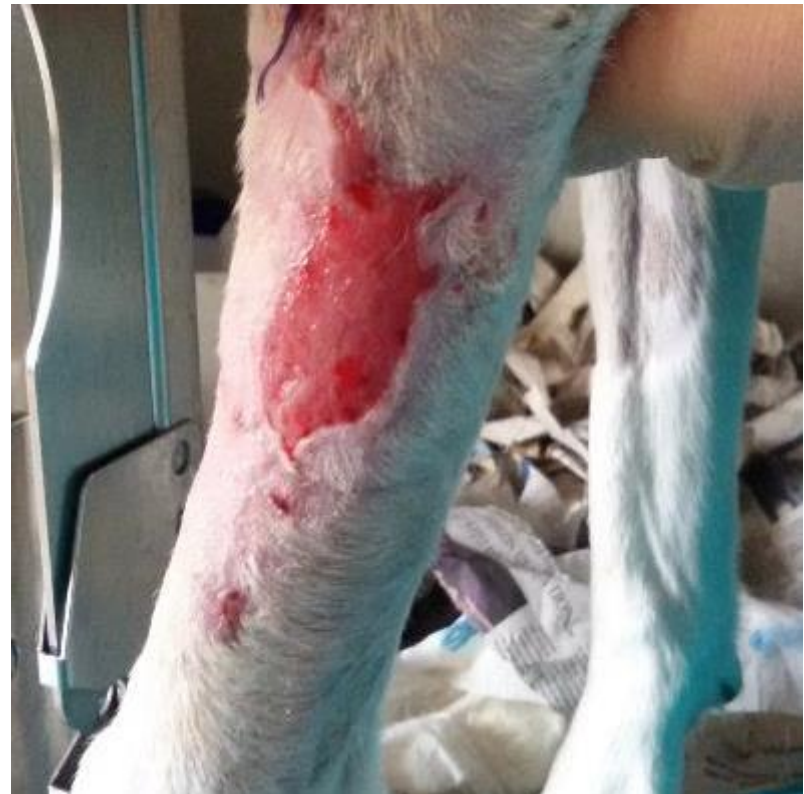Tatina in data 05/12/2015 è stata sottoposta ad exeresi chirurgica di 4 lipomi sottocutanei a livello della faccia dorsale dell'arto anteriore sinistro. Data la vastità della lesione e la conseguente mancanza di tessuto cutaneo si è optato per una guarigione per seconda intenzione con l'applicazione quotidiana di ULCE-gel.



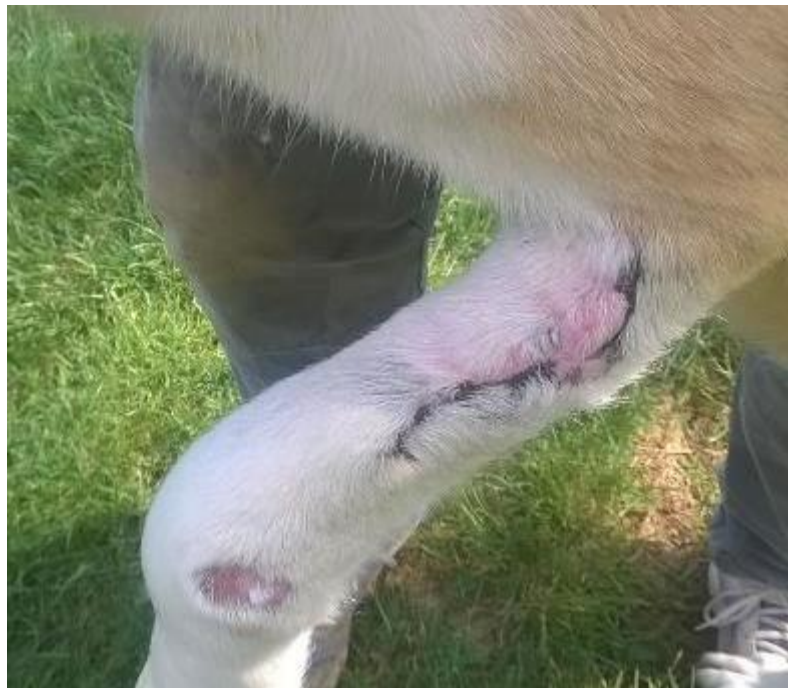Giorno 15



Giorno 20



Giorno 40





Grazie per l'attenzione!